

Ю.К. СОСНИНА, ГУ"ИППС им. проф. М.И.Ситенко АМНУ",
(г. Харьков),
Л.А. АВЕРЬЯНОВА, канд. техн. наук, ХНУРЭ (г. Харьков)

ОСОБЕННОСТИ УЛЬТРАЗВУКОВОЙ ДИАГНОСТИКИ СТРУКТУРНЫХ НАРУШЕНИЙ СУСТАВНОГО ХРЯЦА

Рассмотрена возможность получения ультразвукового изображения суставных поверхностей с целью получения диагностической информации. Предложена методика обработки сонографического изображения тазобедренного сустава для выявления ранних признаков асептического некроза.

Ключевые слова: ультразвуковое изображение, суставная поверхность, обработка сонографического изображения, тазобедренный сустав, асептический некроз.

Постановка проблемы. Нарушение двигательной функции человека зачастую возникает вследствие дегенеративно-дистрофических заболеваний суставов. В последние годы постоянно возрастает число больных с данной патологией из-за ухудшающихся экологических и сложных социально-бытовых условий. Более тяжелыми становятся деформации крупных суставов из-за утяжеления травм, а также отсутствия адекватной системы их лечения. Неудовлетворительные исходы лечения деформаций и заболеваний крупных суставов часто обусловлены поздней диагностикой, что значительно повышает процент инвалидности.

Одной из наиболее угрожающих патологий суставного аппарата является асептический некроз головки бедренной кости (АНГБК) [1]. Частота АНГБК среди заболеваний опорно-двигательного аппарата составляет от 1,2 до 4,7%, однако значимость этой патологии определяется категорией заболевших – это лица трудоспособного возраста, при этом двухстороннее поражение встречается, по данным различных авторов, в 50% случаев. Лечение АНГБК наиболее эффективно на ранних стадиях заболевания. Несмотря на многочисленные исследования, проводимые в мире, проблемы диагностики и лечения патологии крупных суставов продолжают оставаться актуальными.

Анализ литературы. АНГБК является следствием нарушения кровотока и некроза элементов костного мозга головки бедренной кости. Первичные изменения наблюдаются в гиалиновом хряще и субхондральной кости. Поврежденный участок кости прогрессивно теряет жидкие элементы (кровь, вода, тканевые жидкости, лимфа), в связи с чем на единицу объема омертвевшей кости приходится больше неорганических веществ, чем в живой кости. В омертвевшем участке наблюдается разрежение кости (рис.1, 2).

На сегодняшний день существует ряд методов диагностической оценки патологических изменений внутрисуставных структур при АНГБК.

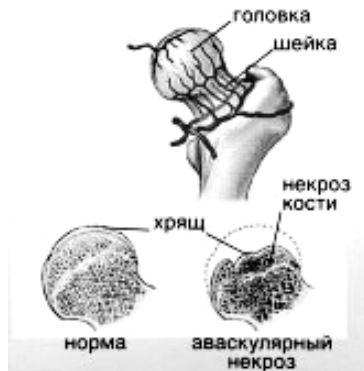

Рис. 1. Схема поражения головки бедренной кости при АНГБК

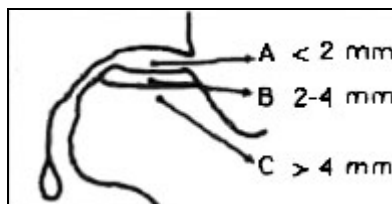


Рис. 2. Размер пораженной области головки бедренной кости: минимальный А (< 15%); средний В (15÷30%); обширный С (> 30%)

Проведен сравнительный анализ методов и технических средств диагностики структурно-функциональных нарушений при АНГБК.

К неинвазивным (малоинвазивным) методам можно отнести методы лучевой диагностики. В структуру комплекса лучевой диагностики входят следующие основные методы, базирующиеся на применении свойств различных излучений и ультразвука [2]:

1. Рентгеновский (рентгенодиагностика), в том числе компьютерная томография (РКТ), которая часто выделяется в отдельный метод.
2. Ультразвуковой (ультразвуковая диагностика).
3. Метод магнитно-резонансной томографии (МРТ).
4. Радионуклидный (радионуклидная диагностика).
5. Термодиагностика.

Все методы лучевой диагностики можно разделить на две группы:

1. Не связанные с воздействием ионизирующего излучения – ультразвуковая диагностика, МРТ, термодиагностика.
2. Связанные с воздействием ионизирующего излучения – рентгено- и радионуклидная диагностика.

За исключением МРТ методы первой группы не имеют противопоказаний и могут применяться при массовом обследовании всех групп пациентов. Применение методов второй группы проводится только по показаниям.

На сегодняшний день самым распространенным методом, который используется в клиническом обследовании больных с АНГБК, остается рентгеновский [3]. Рентгенологическими признаками АНГБК является: повышение интенсивности тени омертвевшего участка, наличие зоны просветления вокруг него.

Первая стадия: рентгенологически: контуры головки бедра сохранены, суставная щель обычной высоты. Имеются очаги остеопороза и остеосклероза, на профильных рентгенограммах возможно выявление тонкой субхондральной линии просветления (симптом "яичной скорлупы").

Вторая стадия: рентгенологически: нарушение контура головки бедра в виде уплощения или ступенеобразной деформации в ее наиболее нагружаемой верхненаружной части за счет импрессии некротического очага, вокруг которого расположена зона остеолита и реактивного склероза. Суставная щель неравномерно расширена, вертлужная впадина остается интактной.

Третья стадия: рентгенологически: костные разрастания по краям вертлужной впадины, неравномерное сужение суставной щели. Контуры головки резко изменены, имеются костные разрастания. Очаг некроза, захватывающий до 1/2 и более головки, определяется отчетливо, по окружности его наблюдается широкая зона остеолита и склероза.

Четвертая стадия: определяется значительная деформация вертлужной впадины с грубыми краевыми разрастаниями. Суставная щель резко сужена, головка бедра седловидно деформирована, имеет краевые разрастания, часто находится в положении подвывиха. Очаг некроза дифференцируется хуже, фрагментирован, склерозирован, ширина окружающих его зон остеолита и склероза уменьшена, эти зоны пятнисты и неравномерны.

При 3 и 4 стадиях АНГБК данные обзорной рентгенограммы настолько очевидны и характерны, что для постановки окончательного диагноза не требуется никаких дополнительных исследований. Однако при 1 и 2 стадиях рентгенограммы недостаточно для постановки диагноза и определения стадии заболевания. Следовательно, можно говорить о небольшой диагностической ценности рентгенограмм для определения некротических поражений 1-2 стадий по сравнению с другими средствами визуализации.

Если рассматривать рентгеновскую компьютерную томографию (РКТ), то ее главным преимуществом по сравнению с другими способами визуализации является точное определение субхондральной трещины или ранней стадии разрушения (коллапса) бедра [4, 5]. Недостатком РКТ является то, что небольшие поражения могут остаться незамеченными по причине погрешности реконструкции срезов или из-за слишком большого расстояния между срезами. Поэтому РКТ требуется применять, когда подозревается

наличие субхондральной трещины или ранней стадии разрушения (коллапса) бедра, или когда после применения МРТ диагноз остается неясным.

Существуют данные, что МРТ является наиболее точным из всех способов визуализации способом диагностирования АНГБК, особенно на ранних его стадиях, когда происходят только изменения костного мозга. Однако стандартные МРТ исследования могут оказаться ошибочными в оценке самых ранних поражений, когда еще не нарушается клеточная целостность жировых клеток, а разрешение МРТ не позволяет увидеть очень небольшие очаговые поражения. Считается, что точность МРТ исследований больше 90%. Существенным ограничением для распространенного клинического применения этого метода является высокая цена исследования и малая доступность для большинства населения. Кроме того, известный способ оценки невозможен для использования при обследовании пациентов, которым противопоказано облучение, при наличии у них металлических изделий, беременности, психических заболеваний.

Вместе с традиционным рентгенологическим исследованием в большинстве медицинских учреждений все шире стал применяться такой метод диагностики, как ультразвуковое исследование (УЗИ).

Широкому применению ультразвуковой диагностики способствуют следующие основные ее преимущества перед другими методами лучевой диагностики: относительно невысокая себестоимость и небольшая продолжительность исследования; удобство эксплуатации ультразвуковой диагностической аппаратуры; практически полное отсутствие противопоказаний из-за безвредности метода; возможность одновременного измерения морфологических и функциональных характеристик исследуемого органа [8].

Основными проблемами применения метода УЗИ в ортопедии являются: низкое качество получаемых изображений; высокие требования по точности измерений; низкая повторяемость результатов, вследствие неточной установки датчика в стандартную ультразвуковую позицию. Это связано с тем, что для ультразвуковых изображений характерны весьма специфические искажения, помехи и артефакты, связанные с особенностями распространения ультразвуковых волн в биотканях, характеристиками ультразвуковых датчиков, сложностью получения стандартных изображений (позиций) и психофизическими особенностями зрения человека. Эти проблемы возможно решить путем углубленного анализа условий получения ультразвукового изображения сустава и использования современных ПК, позволяющих реализовать методы цифровой обработки и количественного анализа полученных изображений.

Цель статьи – поиск путей создания ультразвуковой диагностической системы и методики неинвазивного обнаружения структурных признаков АНГБК на ранней стадии.

Материалы и методы. Ультразвуковое исследование структур тазобедренного сустава и контуров бедренной кости производили на аппарате "Sonoline G-50" линейным датчиком с частотой 7 МГц и конвексным датчиком с частотой 3,5 – 5 МГц, в зависимости от конституции пациента и изображения, которое необходимо получить.

Поперечная проекция: исследование проводят в положении пациента "лежа на спине" с выпрямленными и немного разведенными ногами. Датчик (7 МГц) устанавливают поперечно в верхней трети бедра в зоне паховой складки. В норме контур головки бедренной кости представлен гиперэхогенной ровной структурой в форме полукруга. Такое исследование дает возможность выявить эхографические признаки деформации и уплощения головки бедренной кости, субхондральные повреждения (рис. 3).

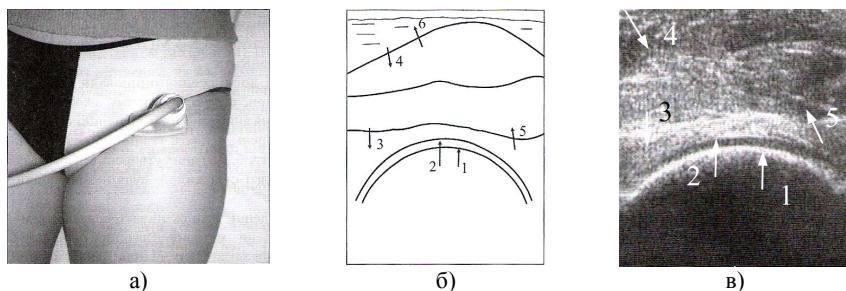


Рис. 3. Исследование тазобедренного сустава в поперечной проекции:
 а – укладка пациента; б – схема получаемого изображения; в – сонограмма;
 1 – контур головки; 2 – суставная щель; 3 – капсула сустава; 4 – подвздошно-поясничная мышца; 5 – длинная прямая мышца бедра; 6 – подкожно-жировая ткань

Продольная проекция: исследование проводят в положении пациента "лежа на спине" с выпрямленными и немного разведенными ногами. Датчик (3,5 МГц) устанавливают вдоль линии бедра под небольшим углом на середину паховой складки. Данная проекция позволяет визуализировать переднюю стенку вертлужной впадины, головку и шейку бедренной кости, капсулу тазобедренного сустава, при наклоне датчика – малый вертел. Контуры головки и шейки бедренной кости характеризуются высоким уровнем эхогенности, однородностью и непрерывностью структуры (рис. 4).

Для диагностики ранней стадии АНГБК разработан способ оценки структуры суставного хряща. Согласно [9]:

1) с помощью ультразвукового сканирования получают изображение контура головки бедренной кости (рис. 3);

2) на изображении отмечается несколько точек вдоль поверхности головки, которые интерполируются гладкой кривой (задается траектория сканирования окрестности поверхности головки и суставной щели);

3) сканирование изображения производится вдоль полученной кривой путем построения распределения яркости пикселей вдоль прямой, нормальной к поверхности головки в данной точке (рис. 5 а, б).

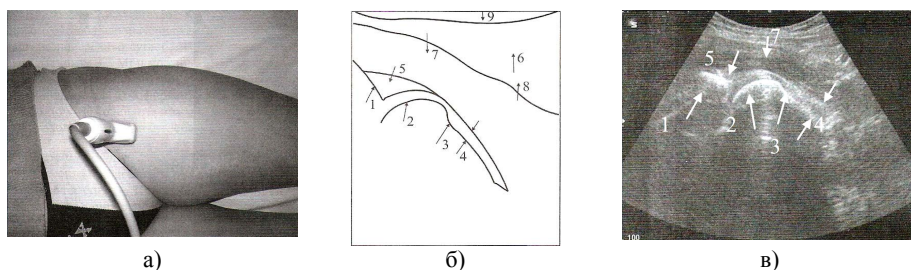


Рис. 4. Исследование тазобедренного сустава в продольной проекции:
 а – укладка пациента; б – схема получаемого изображения; в – сонограмма;
 1 – подвздошная кость; 2 – контур головки бедренной кости; 3 – шейка бедренной кости;
 4 – капсула сустава; 5 – подвздошно-бедренная связка; 6 – длинная прямая мышца бедра;
 7 – промежуточная широкая мышца бедра; 8 – мышца-натяжитель широкой фасции

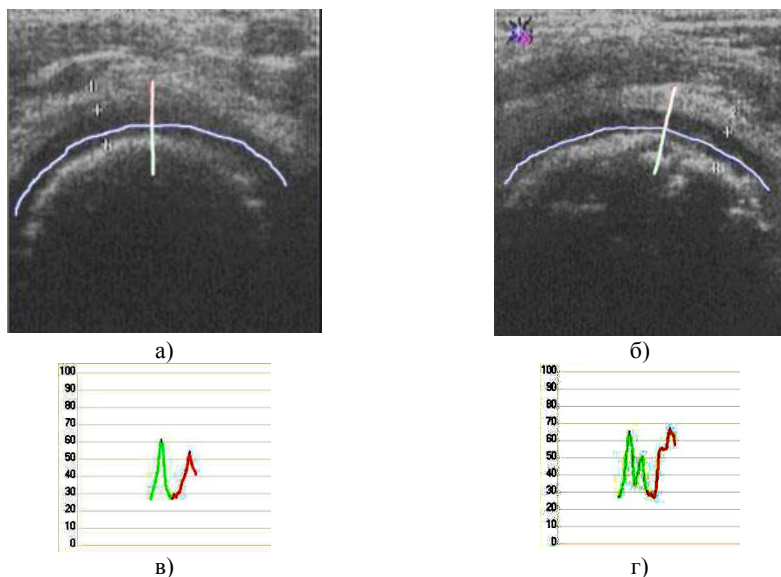


Рис. 5. Сканирование сонограммы головки бедренной кости:
 а – при отсутствии патологических изменений; б – при наличии изменений; в, г –
 полученные диаграммы распределения яркости в норме и при патологии,

В результате получаем усредненную диаграмму яркости пикселей, которая отражает эхоплотность структур в каждом выбранном сечении

суставной щели (рис. 5 в, г). Диаграмма распределения яркости в норме имеет два максимума, первый – кальцифицированный слой хряща, второй – поверхностная зона хряща. Если диаграмма имеет два выраженных максимума, находится по оси ординат в пределах от 30% до 60 %, а также имеет ровные контуры и расстояние между максимумами 1,6 – 2,5 мм (ширина суставной щели), то считается, что поражение сустава отсутствует. Если на диаграмме появляются всплески, можно говорить об изменениях в суставе. Количество всплесков отображает степень поражения сустава.

Выводы: Разработанная методика ультразвуковой визуализации суставного хряща и субхондрального слоя позволяет производить оценку широкого спектра патологических изменений: выявить гиперэхогенные включения в гиалиновом хряще, изменение толщины суставной щели, а также малейшие деформации контуров. Высокие показатели информативности позволяют использовать сонографическое изображение, обработанное методом пространственной денситометрии в качестве метода диагностики большинства заболеваний суставов.

Список литературы: 1. Корж Н.А., Котульский И.В., Филиппенко В.А. Проблемы патогенеза асептического некроза головки бедренной кости // Журнал АМН Украины. – 1999. – Т. 5. – № 4. – С. 700-713. 2. Сиднев Д.А. Физико-технические основы лучевой диагностики и радиационная защита. – М.: Медицина, 1995. – 252 с. 3. Динулеску И., Джуририя М., Бадила А. Современные проблемы диагностики и лечения аваскулярного некроза головки бедра // Травматология и ортопедия России. – 2002. – № 1. – С.31-36. 4. Дедушкин В.С., Бажанов Е.А., Тихилов Р.М. Количественная и качественная оценка компьютерно-томографических признаков асептического некроза головки бедренной кости // Ортопедия, травматология, протезирование. – 1991. – № 3. – С. 22-26. 5. Миллер Б.С., Думановская Л.Э., Журавлев А.В. О компьютерной томографии в диагностике ранних стадий асептического некроза головки бедренной кости // Ортопедия, травматология, протезирование. – 1993. – № 3. – С. 42-45. 6. Свеишиков А.А., Самчуков М.С., и др. Ранняя диагностика дегенеративно-дистрофических изменений в тазобедренном суставе радионуклидными методами // Ортопедия, травматология. – 1988. – № 3. – С. 32-36. 7. Приходько А.Г., Филиппенко В.А. и др. Радионуклидная диагностика некоторых заболеваний тазобедренного сустава // Ортопедия, травматология. – 1984. – № 7. – С. 47-50. 8. Корж М.О., Вишняков А.С., Яковенко С.М., Танькут О.В. Ультрасонографічні ознаки м'якотканинних структур в ділянці кульшового суглоба у дорослих та методика їх дослідження // Ортопедия, травматология и протезирование. – 2008. – № 2. – С. 105-110. 9. Патент UA № 20380, A61B 8/08. Способ оценки структуры суставного хряща / Вишняков А.Е., Гавеман Ю.К., Яковенко С.М.; № U200608729. Заявл. 04.08.2006. Оpubл. 15.01.2007. – Бюл. № 1.

УДК 681.3

Особливості ультразвукової діагностики структурних порушень суглобового хряща / Сосніна Ю.К., Авер'янова Л.О. // Вісник НТУ "ХПІ". Тематичний випуск: Інформатика і моделювання. – Харків: НТУ "ХПІ". – 2009. – № 13. – С. 159 – 166.

Розглянуто можливість отримання ультразвукового зображення суглобових поверхонь з метою отримання діагностичної інформації. Запропоновано методику обробки сонографічного зображення кульшового суглобу для виявлення ранніх ознак асептичного некрозу. Іл.: 5. Бібліогр.: 9 назв.

Ключові слова: ультразвукове зображення, суглобова поверхня, обробка сонографічного зображення, кульшовий суглоб, асептичний некроз.

UDC 681.3

The features of ultrasound diagnostics of articular cartilage imperfection / Sosnina J.K., Averyanova L.O. // Herald of the National Technical University "KhPI". Subject issue: Information Science and Modelling. – Kharkov: NTU "KhPI". – 2009. – №. 13. – P. 159 – 166.

In this work the possibility of ultrasound imaging of joint surface for diagnostic estimation is considered. The method of hip joint sonographic image processing for early criterion' identification of aseptic necrosis is proposed. Figs.: 5. Refs.: 9 titles.

Key words: ultrasonic image, joint surface, sonographic image processing, hip joint, aseptic necrosis.

Поступила в редакцию 16.04.2009